

OsteoBiol[®]
by Tecnos

mp3

ИСКЛЮЧИТЕЛЬНАЯ ЗАБОТА ОБ УДОБСТВЕ В ПРИМЕНЕНИИ

Гетерологичная кортикально-губчатая коллагенсодержащая
предварительно увлажненная костная смесь

REGENERATION SCIENCE

INSPIRED BY NATURE



Уникальная биотехнология

TECNOSS®: НАША ЗАДАЧА – УСКОРЕНИЕ И НАПРАВЛЕНИЕ ЕСТЕСТВЕННОГО ПРОЦЕССА РЕГЕНЕРАЦИИ КОСТИ

Компания TecnoSS разработала и запатентовала уникальную биотехнологию, позволяющую сохранить коллаген исходной кости за счет отсутствия стадии керамизации. Резорбция такого биоматериала идет по остеокластическому типу и напоминает процесс физиологического обновления кости.

Особенности материалов OsteoBiol® способствуют стабильному костеобразованию с формированием плотного контакта между зрелой новообразованной костью и гранулами биоматериала.

КОЛЛАГЕН: КЛЮЧЕВОЙ ФАКТОР В ПРОЦЕССЕ РЕГЕНЕРАЦИИ

Коллаген играет ключевую роль в процессе регенерации кости:
>> он становится субстратом для активации и агрегации тромбоцитов;

>> он способствует привлечению и дифференцировке мезенхимальных клеток-предшественников, имеющих в костном мозге;

>> он увеличивает уровень пролиферации остеобластов до 2/3;

>> он стимулирует активацию тромбоцитов, остеобластов и остеокластов в ходе процессов заживления тканей.

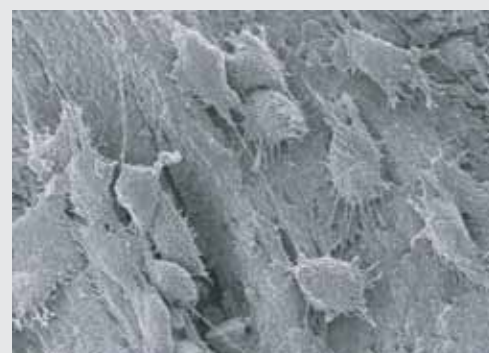
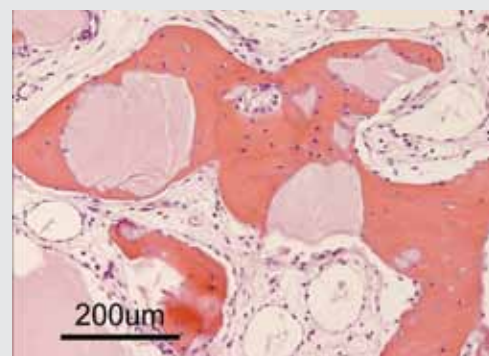
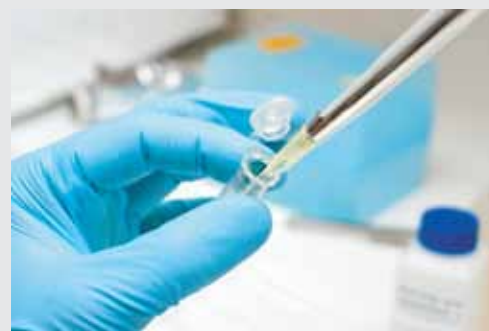OSTEOBIOL®: УНИКАЛЬНЫЕ КОЛЛАГЕНИЗИРОВАННЫЕ МАТЕРИАЛЫ

Свойства инновационных материалов OsteoBiol®:

1. Отсутствие антигенной реакции;
2. Постепенная резорбция;
3. Стимуляция и ускорение процесса заживления тканей;
4. Защита трансплантата от инфицирования (мембраны).

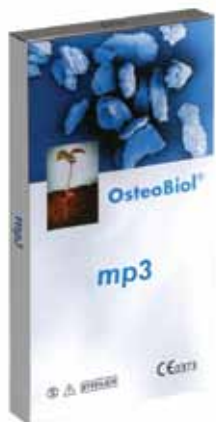OsteoBiol® – это новое поколение биоматериалов, которые, благодаря революционной новой технологии, не просто способствуют физиологической регенерации костной ткани, а ускоряют этот процесс.

OsteoBiol®
by TecnoSS





Исключительная забота об удобстве в применении

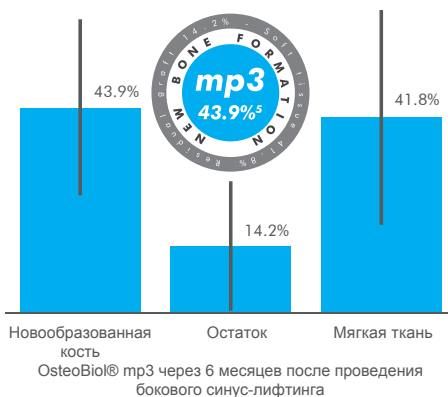


СВОЙСТВА

mp3 представляет собой смесь, состоящую из гранул гетерологичной коллагенсодержащей кортикально-губчатой кости и коллагенового геля OsteoBiol® Gel 0. Постепенная резорбция материала обеспечивает длительное сохранение объема и формы аугментата (остеокондуктивность). Коллаген способствует формированию кровяного сгустка и проникновению в аугментат клеток, участвующих в процессах заживления и регенерации.

ОСОБЕННОСТИ РАБОТЫ С МАТЕРИАЛОМ

mp3 выпускается в шприцах и полностью готов к применению. Материал вводится в область дефекта непосредственно из шприца и не требует предварительного смачивания или смешивания.

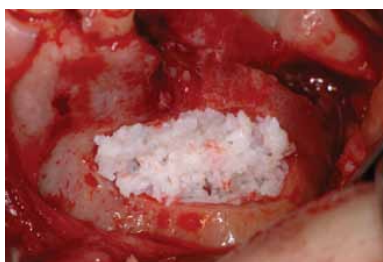

СВОДКА КЛИНИЧЕСКИХ ПОКАЗАНИЙ

Основное показание к использованию материала mp3 – открытый синус-лифтинг, обязательно в комбинации с мембраной Evolution. Материал не требует предварительного смачивания физиологическим раствором: он вносится в полость непосредственно из шприца.

Коллаген, содержащийся в гранулах mp3, стабилизирует аугментат. Благодаря гидрофильности, материал быстро впитывает кровь и быстро васкуляризуется.

mp3 (в сочетании с мембраной Evolution) успешно используется для альвеолярной регенерации: заполнение лунки биоматериалом существенно сокращает постэкстракционную горизонтально-вертикальную резорбцию гребня, которая неизменно происходит при спонтанном заживлении лунки. Сохранение альвеолярного гребня позволяет впоследствии установить имплантат в оптимальном положении. Еще одно показание к применению mp3 – горизонтальная аугментация кости в области двухстеночных дефектов.



Субантральное пространство заполнено материалом OsteoBiol® mp3

Описание

Гетерологичная кортикально-губчатая предварительно увлажненная костная смесь

Коллаген

Сохранен + 10% коллагенового геля OsteoBiol® Gel 0

Характеристика

Предварительно увлажненные гранулы и коллагеновый гель

Состав

90% гранулированной смеси, 10% коллагенового геля

Размер гранул

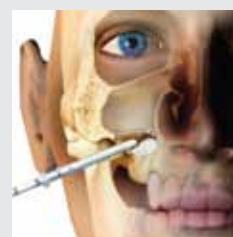600-1000 микрон

Повторное вмешательство

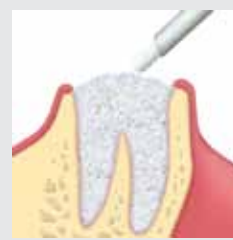≈ через 5 месяцев

Форма выпуска

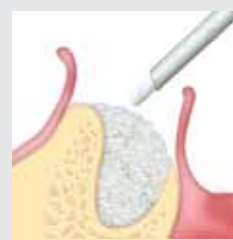В шприцах 1,0 см³ / 3 x 0,5 см³ / 3 x 1,0 см³



ОТКРЫТЫЙ СИНУС-ЛИФТИНГ



ПОСТЭКСТРАКЦИОННЫЕ ДЕФЕКТЫ



ДВУХСТЕНОЧНЫЕ ДЕФЕКТЫ



Прекрасные клинические результаты

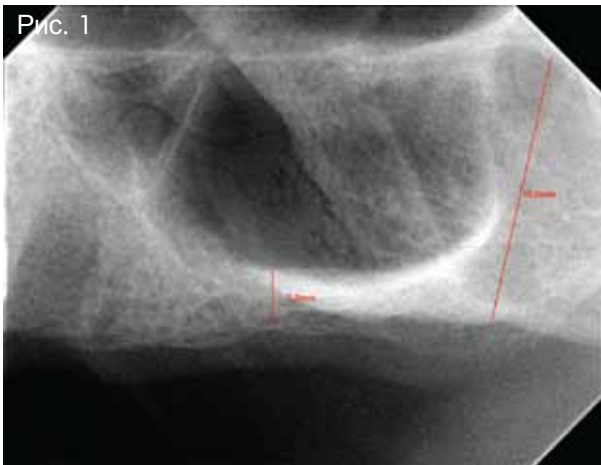

Рис. 1

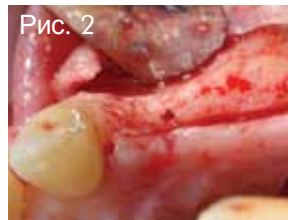

Рис. 2

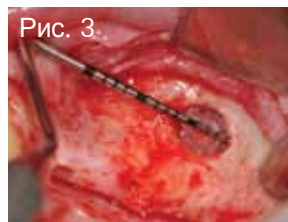

Рис. 3

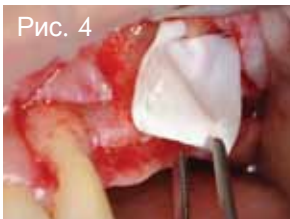


Рис. 4

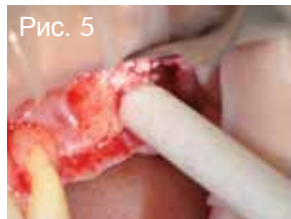

Рис. 5

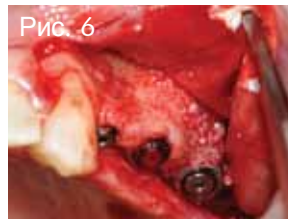

Рис. 6

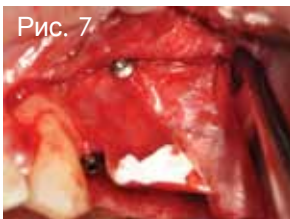


Рис. 7

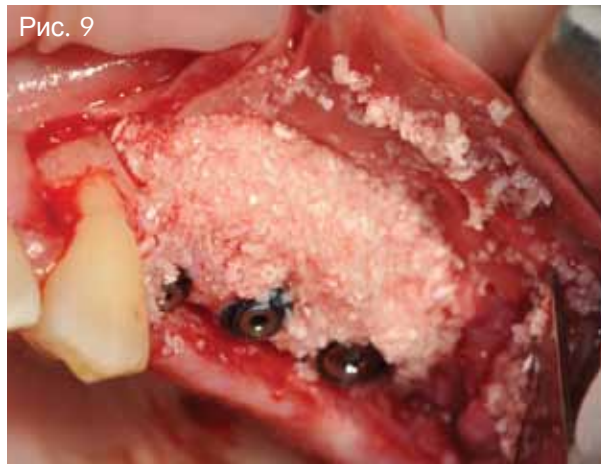

Рис. 9

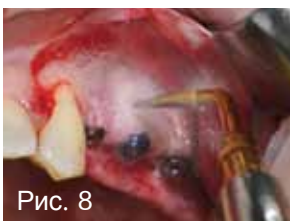

Рис. 8

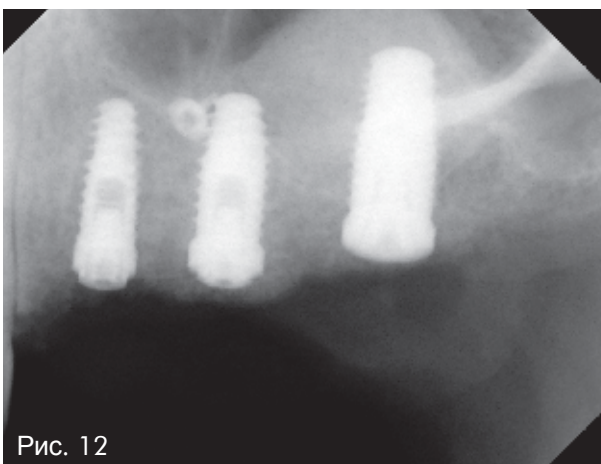


Рис. 12

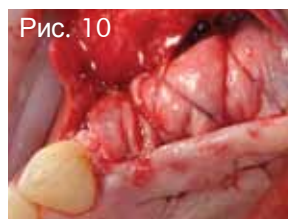

Рис. 10

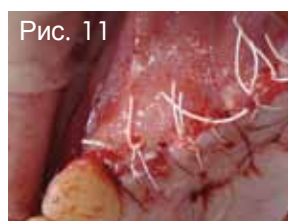

Рис. 11

КЛИНИЧЕСКИЙ СЛУЧАЙ

■ Открытый синус-лифтинг

Открытый синус-лифтинг с одновременной установкой имплантатов и горизонтальной аугментацией

Пол: женский | Возраст: 42 года

Рис.1 Исходная ситуация. Высота альвеолярной кости - 3 мм

Рис.2 После отслаивания слизисто-надкостничного лоскута определяется выраженная резорбция гребня с вестибулярной стороны

Рис.3 Создание антростомы с помощью пьезотома

Рис.4 Через антростому вводится мембрана OsteoBio® Evolution для защиты слизистой оболочки пазухи от костнозамещающего материала

Рис.5 Введение в субантральное пространство OsteoBio® mp3

Рис.6 Установка имплантатов в то же посещение

Рис.7 Фиксация мембраны OsteoBio® Evolution винтами остеосинтеза поверх костного окна

Рис.8 Стимуляция кортикальной кости

Рис.9 Горизонтальная аугментация с вестибулярной стороны альвеолярного гребня (использован материал OsteoBio® mp3)

Рис.10 Стабилизация мембраны OsteoBio® Evolution швами

Рис.11 Состояние после операции

Рис.12 Постоперационный Rg-контроль

Dr **Rosario Sentineri**

Private practitioner in Genova, Italy
e-mail: rosario.sentineri@gmail.com

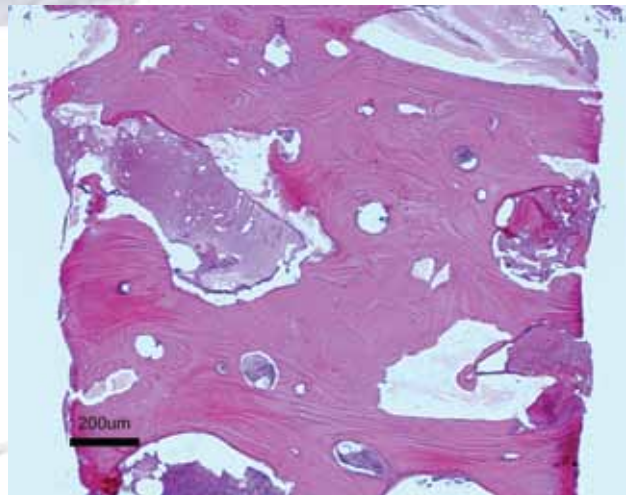
Остеопластический материал:

OsteoBio® mp3

Мембрана:

OsteoBio® Evolution

- Covani U, Ameri S, Crespi R, Barone A
PRESERVAZIONE DEL PROCESSO ALVEOLARE CON OSSEO ETEROLOGO. CONSIDERAZIONI ISTOLOGICHE
ITALIAN ORAL SURGERY, 2004
- Cassetta M, Calasso S, Voza I, Dell'Aquila D
REHABILITATION OF ATROPHIC ALVEOLAR CRESTS WITH CYLINDRICAL SANDBLASTED AND ACID ETCHED IMPLANTS: A PILOT STUDY
EUROPEAN JOURNAL OF IMPLANT PROSTHODONTICS, 2005
- Arcuri C, Cecchetti F, Germano F, Motta A, Santacroce C
CLINICAL AND HISTOLOGICAL STUDY OF A XENOGENIC BONE SUBSTITUTE USED AS A FILLER IN POSTEXTRACTIVE ALVEOLUS
MINERVA STOMATOLOGICA, 2005
- Barone A, Crespi R, Aldini NN, Fini M, Giardino R, Covani U
MAXILLARY SINUS AUGMENTATION: HISTOLOGIC AND HISTOMORPHOMETRIC ANALYSIS
INTERNATIONAL JOURNAL OF ORAL AND MAXILLOFACIAL IMPLANTS, 2005
- Rinna C, Ungari C, Saltarel A, Cassoni A, Reale G
ORBITAL FLOOR RESTORATION
JOURNAL OF CRANIOFACIAL SURGERY, 2005
- Barone A, Ameri S, Covani U
IMMEDIATE POSTEXTRACTION IMPLANTS: TREATMENT OF RESIDUAL PERI-IMPLANT DEFECTS. A RETROSPECTIVE ANALYSIS
EUROPEAN JOURNAL OF IMPLANT PROSTHODONTICS, 2006
- Barone A, Santini S, Sbordone L, Crespi R, Covani U
A CLINICAL STUDY OF THE OUTCOMES AND COMPLICATIONS ASSOCIATED WITH MAXILLARY SINUS AUGMENTATION
INTERNATIONAL JOURNAL OF ORAL AND MAXILLOFACIAL IMPLANTS, 2006
- Covani U, Barone A, Cornelini R, Crespi R
CLINICAL OUTCOME OF IMPLANTS PLACED IMMEDIATELY AFTER IMPLANT REMOVAL
JOURNAL OF PERIODONTOLOGY, 2006
- Orsini G, Scarano A, Piattelli M, Piccirilli M, Caputi S, Piattelli A
HISTOLOGIC AND ULTRASTRUCTURAL ANALYSIS OF REGENERATED BONE IN MAXILLARY SINUS AUGMENTATION USING A PORCINE BONE-DERIVED BIOMATERIAL
JOURNAL OF PERIODONTOLOGY, 2006
- Trubiani O, Scarano A, Orsini G, Di Iorio D, D'Arcangelo C, Piccirilli M, Sigismondo M, Caputi S
THE PERFORMANCE OF HUMAN PERIODONTAL LIGAMENT MESENCHYMAL STEM CELLS ON XENOGENIC BIOMATERIALS
INTERNATIONAL JOURNAL OF IMMUNOPATHOLOGY AND PHARMACOLOGY, 2007
- Barone A, Covani U
MAXILLARY ALVEOLAR RIDGE RECONSTRUCTION WITH NONVASCULARIZED AUTOGENOUS BLOCK BONE: CLINICAL RESULTS
JOURNAL OF ORAL AND MAXILLOFACIAL SURGERY, 2007
- Calvo Guirado JL, Pardo Zamora G, Saez Yuguero MR
RIDGE SPLITTING TECHNIQUE IN ATROPHIC ANTERIOR MAXILLA WITH IMMEDIATE IMPLANTS, BONE REGENERATION AND IMMEDIATE TEMPORISATION: A CASE REPORT
JOURNAL OF IRISH DENTAL ASSOCIATION, 2007
- Del Corso M
SOFT TISSUE RESPONSE TO PLATELET RICH FIBRIN: CLINICAL EVIDENCES
COSMETIC DENTISTRY, 2008
- Barone A, Santini S, Marconcini S, Giacomelli L, Gherlone E, Covani U
OSTEOTOMY AND MEMBRANE ELEVATION DURING THE MAXILLARY SINUS AUGMENTATION PROCEDURE. A COMPARATIVE STUDY: PIEZOELECTRIC DEVICE VS. CONVENTIONAL ROTATIVE INSTRUMENTS
CLINICAL ORAL IMPLANTS RESEARCH, 2008
- Barone A, Cornelini R, Ciaglia R, Covani U
IMPLANT PLACEMENT IN FRESH EXTRACTION SOCKETS AND SIMULTANEOUS OSTEOTOME SINUS FLOOR ELEVATION: A CASE SERIES
INTERNATIONAL JOURNAL OF PERIODONTICS AND RESTORATIVE DENTISTRY, 2008
- Barone A, Aldini NN, Fini M, Giardino R, Calvo Guirado JL, Covani U
XENOGRAFT VERSUS EXTRACTION ALONE FOR RIDGE PRESERVATION AFTER TOOTH REMOVAL: A CLINICAL AND HISTOMORPHOMETRIC STUDY
JOURNAL OF PERIODONTOLOGY, 2008
- Covani U, Cornelini R, Barone A
BUCCAL BONE AUGMENTATION AROUND IMMEDIATE IMPLANTS WITH AND WITHOUT FLAP ELEVATION: A MODIFIED APPROACH
INTERNATIONAL JOURNAL OF ORAL AND MAXILLOFACIAL IMPLANTS, 2008
- Cardaropoli D, Cardaropoli G
PRESERVATION OF THE POSTEXTRACTION ALVEOLAR RIDGE: A CLINICAL AND HISTOLOGIC STUDY
INTERNATIONAL JOURNAL OF PERIODONTICS AND RESTORATIVE DENTISTRY, 2008
- Nannmark U, Sennerby L
THE BONE TISSUE RESPONSES TO PREHYDRATED AND COLLAGENATED CORTICO-CANCELLOUS PORCINE BONE GRAFTS: A STUDY IN RABBIT MAXILLARY DEFECTS
CLINICAL IMPLANT DENTISTRY AND RELATED RESEARCH, 2008
- Scarano A, Piattelli A, Perrotti V, Manzon L, Iezzi G
MAXILLARY SINUS AUGMENTATION IN HUMANS USING CORTICAL PORCINE BONE: A HISTOLOGICAL AND HISTOMORPHOMETRIC EVALUATION AFTER 4 AND 6 MTH
CLINICAL IMPLANT DENTISTRY AND RELATED RESEARCH, 2009
- Perrotti V, Nicholls BM
RESORPTION PATTERN OF A PORCINE-DERIVED BONE SUBSTITUTE
JOURNAL OF OSSEOINTEGRATION, 2009
- Calvo Guirado JL, Gomez Moreno G, Barone A, Cutando A, Alcaraz-Baños M, Chiva F, Lopez Mari L, Guardia J
MELATONIN PLUS PORCINE BONE ON DISCRETE CALCIUM DEPOSIT IMPLANT SURFACE STIMULATES OSTEOINTEGRATION IN DENTAL IMPLANTS
JOURNAL OF PINEAL RESEARCH, 2009
- Scarano A, Piattelli M, Carinci F, Perrotti V
REMOVAL, AFTER 7 YEARS, OF AN IMPLANT DISPLACED INTO THE MAXILLARY SINUS. A CLINICAL AND HISTOLOGIC CASE REPORT
JOURNAL OF OSSEOINTEGRATION, 2009
- Covani U, Marconcini S, Crespi R, Barone A
IMMEDIATE IMPLANT PLACEMENT AFTER REMOVAL OF A FAILED IMPLANT: A CLINICAL AND HISTOLOGICAL CASE REPORT
JOURNAL OF ORAL IMPLANTOLOGY, 2009
- Calvo Guirado JL, Gomez Moreno G, Lopez Mari L, Ortiz Ruiz AJ, Guardia J
ATRAUMATIC MAXILLARY SINUS ELEVATION USING THREADED BONE DILATORS FOR IMMEDIATE IMPLANTS. A THREE-YEAR CLINICAL STUDY
MEDICINA ORAL, PATOLOGIA ORAL Y CIRUGIA BUCAL, 2010
- Figueiredo M, Henriques J, Martins G, Guerra F, Judas F, Figueiredo H
PHYSICO-CHEMICAL CHARACTERIZATION OF BIOMATERIALS COMMONLY USED IN DENTISTRY AS BONE SUBSTITUTES - COMPARISON WITH HUMAN BONE
JOURNAL OF BIOMEDICAL MATERIALS RESEARCH PART B: APPLIED BIOMATERIALS, 2010
- Grenga PL, Reale G, Cofone C, Meduri A, Ceruti P, Grenga R
HESS AREA RATIO AND DIPLOPIA: EVALUATION OF 30 PATIENTS UNDERGOING SURGICAL REPAIR FOR ORBITAL BLOW-OUT FRACTURE
OPHTHALMIC PLASTIC AND RECONSTRUCTIVE SURGERY, 2009
- Crespi R, Capparè P, Gherlone E
DENTAL IMPLANTS PLACED IN EXTRACTION SITES GRAFTED WITH DIFFERENT BONE SUBSTITUTES: RADIOGRAPHIC EVALUATION AT 24 MONTHS
JOURNAL OF PERIODONTOLOGY, 2009
- Rinna C, Reale G, Foresta E, Mustazza MC
MEDIAL ORBITAL WALL RECONSTRUCTION WITH SWINE BONE CORTEX
THE JOURNAL OF CRANIOFACIAL SURGERY, 2009
- Cardaropoli D, Cardaropoli G
HEALING OF GINGIVAL RECESIONS USING A COLLAGEN MEMBRANE WITH A HEMINERALIZED XENOGRAFT: A RANDOMIZED CONTROLLED CLINICAL TRIAL
INTERNATIONAL JOURNAL OF PERIODONTICS AND RESTORATIVE DENTISTRY, 2009
- Nannmark U, Azarmehr I
SHORT COMMUNICATION: COLLAGENATED CORTICO-CANCELLOUS PORCINE BONE GRAFTS. A STUDY IN RABBIT MAXILLARY DEFECTS
CLINICAL IMPLANT DENTISTRY AND RELATED RESEARCH, 2010
- Barone A, Ricci M, Covani U, Nannmark U, Azarmehr I, Calvo-Guirado JL
MAXILLARY SINUS AUGMENTATION USING PREHYDRATED CORTICO-CANCELLOUS PORCINE BONE: HISTOMORPHOMETRIC EVALUATION AFTER 6 MTH
CLINICAL IMPLANT DENTISTRY AND RELATED RESEARCH, 2010
- Calvo Guirado JL, Gomez Moreno G, Lopez Mari L, Guardia J, Marinez Gonzalez JM, Barone A, Tresguerras IF, Paredes SD, Fuentes Breto L
ACTIONS OF MELATONIN MIXED WITH COLLAGENIZED PORCINE BONE VERSUS PORCINE BONE ONLY ON OSTEOINTEGRATION OF DENTAL IMPLANTS
JOURNAL OF PINEAL RESEARCH, 2010
- Scarano A, Piattelli A, Assenza B, Quaranta A, Perrotti V, Piattelli M, Iezzi G
PORCINE BONE USED IN SINUS AUGMENTATION PROCEDURES: A 5-YEAR RETROSPECTIVE CLINICAL EVALUATION
JOURNAL OF ORAL AND MAXILLOFACIAL SURGERY, 2010
- Rossi R, Morales RS, Frascaria M, Benzi R, Squadrino N
PLANNING IMPLANTS IN THE ESTHETIC ZONE USING A NEW IMPLANT 3D NAVIGATION SYSTEM
THE EUROPEAN JOURNAL OF ESTHETIC DENTISTRY, 2010
- Barone A, Orlando B, Tonelli P, Covani U
SURVIVAL RATE FOR IMPLANTS PLACED IN THE POSTERIOR MAXILLA WITH AND WITHOUT SINUS AUGMENTATION: A COMPARATIVE COHORT STUDY
JOURNAL OF PERIODONTOLOGY, 2010
- Scarano A, Carinci F, Assenza B, Piattelli M, Murmura G, Piattelli A
VERTICAL RIDGE AUGMENTATION OF ATROPHIC POSTERIOR MANDIBLE USING AN INLAY TECHNIQUE WITH A XENOGRAFT WITHOUT MINISCREWS AND MINIPLATES: CASE SERIES
In press 2010
- Pagliani L, Andersson P, Lanza M, Nappo A, Verrocchi D, Volpe S, Sennerby L
A COLLAGENATED PORCINE BONE SUBSTITUTE FOR AUGMENTATION AT NEOS IMPLANT SITES: A PROSPECTIVE 1-YEAR MULTICENTER CASE SERIES STUDY WITH HISTOLOGY
CLINICAL IMPLANT DENTISTRY AND RELATED RESEARCH, 2010
- Santagata M, Guariniello L, Tartaro G
A MODIFIED EDENTULOUS RIDGE EXPANSION (MERE) TECHNIQUE FOR IMMEDIATE PLACEMENT OF IMPLANTS. A CASE REPORT
THE INTERNATIONAL JOURNAL OF ORAL IMPLANTOLOGY, 2010
- Barone A, Ricci M, Calvo Guirado JL, Covani U
BONE REMODELLING AFTER REGENERATIVE PROCEDURES AROUND IMPLANTS PLACED IN FRESH EXTRACTION SOCKETS: AN EXPERIMENTAL STUDY IN BEAGLE DOGS
CLINICAL ORAL IMPLANTS RESEARCH, 2010



Через 24 месяца после субантральной аугментации: 48%- новая кость, 13%- оставшиеся гранулы костнозамещающего материала

mp3

ИСКЛЮЧИТЕЛЬНАЯ ЗАБОТА ОБ УДОБСТВЕ В ПРИМЕНЕНИИ

Гетерологичная кортикально-губчатая коллагенсодержащая
предварительно увлажненная костная смесь



Tecnoss® – это инновационная, активная на международном рынке компания, которая занимается разработкой, информационным сопровождением и производством ксеногенных биоматериалов высшего качества под торговыми марками Tecnoss® и OsteoBiol®.

Результатом 15-летних исследований стало запатентованное производство материалов, в ходе которого происходит нейтрализация антигенных компонентов и достигается биосовместимость. Естественный коллагеновый матрикс при этом сохраняется.

Продукция Tecnoss® отвечает высочайшим стандартам качества, таким как ISO 10993, ISO 13485 (уполномоченный орган сертификации TÜV Rheinland), 93/42/ЕЕС и 03/32/ЕЕС (уполномоченный орган CE 0373).

www.osteobiol.com

Tecnoss® Dental

Via Torino, 23
10044 Pianezza (TO) | Italy
Tel +39 011 9682823
Fax +39 011 9787577
info@tecnoss-dental.com

www.osteobiol.com

Официальный дистрибьютор



+ 7 (495) 739 5024

www.avosdent.ru